1904

Ein

seltener Fall von Clavikularfraktur.

Inaugural-Dissertation

zur

Erlangung der medizinischen Doktorwürde

der

hohen medizinischen Fakultät

der

kgl. bayr. Friedrich-Alexanders-Universität Erlangen

vorgelegt

von

Leonhard Geissendörfer
approb. Arzt aus Neustadt a/Aisch.

Tag der mündlichen Prüfung: 12. März 1904.

Erlangen 1906.
Druck der Universitäts-Buchdruckerei von E. Th. Jacob.

Gedruckt mit Genehmigung der medizinischen Fakultät
der Universität Erlangen.

Dekan: Prof. Dr. Gerlach.
Referent: Prof. Dr. Graser.

Die Clavikula mit der physiologischen Bestimmung, das Schultergelenk freier zu machen, indem es Scapula und Humerus nach aussen vom Thorax abstützt, ist nach allen Autoren der am häufigsten von Frakturen betroffene Knochen.

Nach Gurlt und Bruns betrugen die Clavikularfrakturen 15,19 % der Gesamtzahl aller Frakturen, nach Malgaigne 10,3 %, nach Bardenheuer 13 %, nach Lenthe 9,11 %, nach von Pitha (Prager Klinik) 18,7 %.

Selten und in ihrer Deutung noch nicht völlig geklärt sind die intrauterin entstandenen Brüche, von denen Gurlt 7, Aktineon 1, Barderheuer 1, Rembold 4 beobachtet hat.

Mehr bekannt sind die intra partum sowohl bei Spontangeburten als bei Kunsthilfe acquirierten Formen.

Post partum stellt das erste Lebensdezennium ohne Unterschied der Geschlechter bei der noch bestehenden Unbeholfenheit und dem häufigen Fallen der Kinder das grösste Kontingent; mit ihm konkurrieren die mittleren Lebensjahre, in denen die tägliche Arbeit, das Schaffen und Hasten reichlich zu Frakturen Gelegenheit gibt. Der Mann als der im Kampf des Lebens Stehende und Verletzungen mehr ausgesetzte ist mehr betroffen als das Weib. In diesen Altersklassen machen die bei weiblichen Individuen vorkommenden Frakturen noch nicht $^1/_9$ der männlichen

aus; die rechte Seite ist als die am meisten in Anspruch genommene die meist betroffene.

Direkte Gewalteinwirkungen, wie ein Schlag, ein Stoss z. B. der Gewehrrückstoss etc. auf die Clavikula selbst, brechen den Knochen an der Stelle der jeweiligen Gewalteinwirkung; sie können an jedem Teil der Clavikel zustande kommen.

Indirekte Frakturen, wie sie durch Schlag auf die äussere Fläche der Schulter oder das laterale Ende der Clavikula oder durch Fall auf den Ellbogen oder die Hand des gestreckt gehaltenen Armes vorkommen, entstehen durch Fortleitung der einwirkenden Gewalt den Arm entlang bis zur Clavikel. Die Clavikel bricht nach Überschreiten der vorhandenen Elastizitätsgrenze an der Stelle der grössten Spannung als reiner Biegungsbruch bei Erwachsenen, bei jugendlichen besonders bei rhachitischen Individuen kommt es häufig nur zu Infraktionen. Stetes Schreien bei Kindern, sobald der Arm der verletzten Seite aktiv oder passiv bewegt wird, bei Erwachsenen fixer Bruchschmerz lassen diese Diagnose stellen, gesichert wird sie durch die nachträglich sich bildenden Callus.

Komplizierte Clavikularfrakturen sind selten und nur wenige beobachtet.

Die Frakturen sitzen meist im Mittelstück der Clavikel, seltener im akromialen Ende und am seltensten werden sie nach übereinstimmenden Beobachtungen von Lente, Hamilton, Gurlt, Malgaigne, Bruns, Bardenheuer und Koenig im sternalen Drittel gefunden.

Als Erklärung der so grossen Häufigkeit der Fraktur der Clavikel im allgemeinen wird angeführt die S-förmige Krümmung des Knochens, seine Graci-

lität, weiter, dass er von Weichteilen nur wenig geschützt, oberflächlich, allen Insulten leicht zugänglich liegt und vor allem, dass er alle Gewalteinwirkungen, die den Arm treffen und auf den Rumpf fortgeleitet werden, aufzufangen hat.

Die Dislokation wird bestimmt von der Intensität, der Art und Richtung der einwirkenden Gewalt, von der Zerreissung des Periostes, der umgebenden Weichteile und Bänder und vom Muskelzug bezw. der Schwere des Armes; je nach Fall kommt es zu einer Dislokatio ad latus, ad axin, ad longitudinem cum distractione bezw. contractione, ad peripheriam, zum Reiten der Bruchenden aufeinander etc. Die Symptome bei der Clavikularfraktur sind in typischen Fällen die: Der Kopf nach der kranken Seite geneigt, den am medialen Bruchende ziehenden Sternocleidomastoideus zu entspannen, mit der gesunden Hand den Ellbogen der kranken Seite stützend, um so den Zug des Armes nach unten mit seiner Zerrung am äusseren Bruchende aufzuheben, kommt der Kranke zum Arzt.

In andern Fällen, wo Dislokation, abnorme Beweglichkeit und Crepitation fehlen, gibt ein bestimmter druckschmerzhafter Punkt Aufschluss, in manchen Fällen erst der später auftretende Callus, wenn nicht röntgophotographisch die Infraktion festgestellt wurde.

Genaue Messung und genaue Palpation schützt vor Verwechselung mit Luxation.

Starke Funktionsstörungen finden sich meist nur bei empfindlichen Individuen.

Die Therapie erstrebt ein möglichst günstiges funktionelles und kosmetisches Resultat an. Die grosse

Zahl der angegebenen Verbände, die diesen Zwecken dienen sollen, beweisen am besten ihre Unzulänglichkeit, die reponierten Enden retentiert zu halten. Sayre sucht zum Ziel zu kommen dadurch, dass er die Schulter nach hinten zieht, den Ellbogen hebt und auf die Frakturstelle einen Druck ausübt.

Desault legt ein Hypomochlion unter die Schulter und macht Zirkulärtouren von Achsel zur Schulter zum Ellbogen.

Velpeau legt die Hand der kranken Seite auf die gesunde Schulter und fixiert so.

In neuerer Zeit haben Göschel, Braatz und Bünger zweckmässige Verbände angegeben.

Die Knochennaht und die Knochenligatur haben wenig Eingang gefunden.

Die Resektion bezw. Exstirpation der Frakturenden oder der einen ist bei Frakturen nur selten im Vergleich zu den Exstirpationen bei Erkrankungen nötig und geübt. Ein solcher von mir beobachteter Fall sei als kasuistischer Beitrag mitgeteilt.

Ein seltener Fall von Clavikularfraktur, den ich im Monat Februar in der chirurgischen Klinik zu Erlangen zu beobachten Gelegenheit hatte, verdient wohl allgemeiner bekannt zu werden, nachdem ein ebensolcher in der mir zugänglichen Literatur bisher nicht veröffentlicht ist.

Am Freitag, den 5. Februar d. J. brachte der Bauer L. aus Langenaltheim bei Pappenheim seinen 11jährigen Sohn Gottfried in die Klinik mit der Angabe:

Der Knabe wollte wie gewöhnlich so auch am Donnerstag, 3. II. 04, früh etwa um $^3/_4$8 Uhr in die

Schule gehen. Die Bücher unter dem linken Arm verliess er das elterliche Haus, glitt aber beim Treten auf die vor dem Hauseingang befindliche Steinplatte — in der Nacht war Tauwetter eingetreten und gegen Früh hatte es gefroren — mit dem Absatz des rechten Fusses nach vorn und links aus und kam zu Fall, das linke Bein mit dem rechten vor sich hernehmend. Der Körper fiel nach der rechten Seite und hinten um, auf den nach rückwärts gebrachten im Ellbogengelenk rechtwinklig bezw. etwas spitzwinklig gebeugten rechten Arm, von der Steintafel herab.

Wie er beim Aufstehen auf die rechte Hand sich stützen wollte, merkte er, dass dies wegen Schmerzen im rechten Schlüsselbein nicht ging. Mit Hilfe der linken Hand erhob er sich, packte die fallen gelassenen Bücher zusammen und ging, ohne sich weiter um seine Verletzung zu kümmern, in die Schule und blieb dort bis zum Schluss.

Um 11 Uhr nach Hause gekommen, erzählte er seiner Mutter, was ihm passiert war. Als ihn diese aufforderte seine Jacke auszuziehen, um nachzusehen, was das sei, merkte er, dass er sich nicht ausziehen, seinen Arm nach vorn und seitlich nicht ganz bis zur Horizontalen biegen und auch rückwärts nicht weit genug kommen konnte.

Der Arm hing, die Hand in Mittelstellung zwischen Ein- und Auswärtsrollung, im Schultergelenk etwas nach einwärts gerollt, herunter. Nach Abnahme der Kleider sah die Mutter, dass ein Stück über der rechten Schulter nach hinten vorstand, das sie für das gebrochene Schlüsselbein hielt.

Weil der Knabe nicht klagte und sich wohl befand, wurde er noch von 12—1 Uhr in die Schule

geschickt und dann von seiner Schwester zu einem eine Wegstunde entfernten Arzt geführt, der meinte, gebrochen sei nichts, das Schlüsselbein sei verrenkt, der Knabe solle ihm am nächsten Tag zur Einrenkung wieder gebracht werden.

Der Vater, der fürchtete, es möchte dem Jungen möglicherweise ein Nachteil fürs Leben aus der Verletzung erwachsen, fuhr tags darauf mit dem Jungen in die Klinik.

Hier wurde folgender Aufnahmebefund erhoben:

Der Knabe ist für sein Alter leidlich gut entwickelt, sieht etwas blass aus, zeigt mittelkräftigen Knochenbau, die Muskulatur ist mässig stark entwickelt, das Fettpolster gering, die Haut frei von Besonderheiten.

Die inneren Organe sind gesund. Zeichen von Rhachitis bestehen nicht.

Während die linke Schultergegend keinerlei Konfigurationsstörungen zeigt, fällt an der rechten Schulter auf, dass die Haut in der Gegend der acromialen Enden der Clavikel mässig gelblich grünlich verfärbt ist und der links deutlich sichtbare Wulst, wie er dem Verlauf der Clavikel entspricht, rechts fehlt (Abb. 1).

Dagegen ist die Region etwa zwei Querfinger einwärts von Acromion und gut 3 cm über demselben deutlich vorgewölbt, die Konkavität am vordern Trapeziusrand ist an der rechten Schulter verschwunden, während sie links gut erhalten ist.

Bei der Palpation der Clavikel vom Acromion her stösst man auf ein kurzes, leicht schräg von aussen, lateral und oben nach unten und medial ziehendes kurzes Knochenende, das wenig verschieblich, ohne spitze Enden unter der Haut liegt; eine Fort-

setzung fehlt. Beim Abtasten vom Sternoclaviculargelenk her trifft man auf eine leicht schräg von medial und innen nach oben hinten und aussen durch das obere Supraclavikulardreieck ziehende Knochenspange, die in der die Konvexität am vordern Trapeziusrande bedingenden Vorwölbung quer endigt, kaum daumenbreit über der Spina scapulae, etwas medial von dessen Mitte.

Der Arm rechts hängt tiefer als links und ist leicht abduciert und innen rotiert, die Hand steht in Mittelstellung zwischen Pronation und Supination: So ist das Bild, das sich bei Betrachtung von vorn bietet.

Stellt man sich hinter den Patienten, so sieht man die nach lateral leicht konvexe langsam zur Seite nach unten zum Oberarm abfallende Schulterwölbung rechts, gut handbreit von der Mittellinie, unterbrochen durch eine nach hinten aussen vorspringende Vorwölbung, die sich gegen die Umgebung scharf absetzt, zeltdachförmig die Haut vorwölbt (Abb. 2).

Die Haut selbst ist an der Stelle der höchsten Erhebung in pfennigstückgrosser Ausdehnung schwarzgrau verfärbt, nekrotisch, in der Peripherie hochrot entzündet, papierdünn über dem festsitzenden, unverschieblichen Bruchende des medialen inneren Clavikulaendes.

Ganz auffällig und deutlich ist das Andrängen des Clavikulaendes gegen die nekrotische Hautpartie von der rechten Seite zu sehen, auch der steile Abfall gegen die Umgebung ist seitlich betrachtet sehr evident (Abb. 3).

Besonders gut kann man die knochenharte geschilderte Vortreibung dadurch machen, dass man den Patienten den Kopf nach der gesunden linken Schul-

ter neigen lässt und gleichzeitig die rechte Schulter fallen zu lassen heisst.

Zeichen von äusserer Verletzung sind nicht sichtbar.

Das mediale, innere, obere Frakturende ist fest, soviel wie nicht mobil; das laterale äussere, untere ist gut beweglich. Die Bruchenden sind zur Seite gut 4 cm weit auseinander getreten.

Die Betastung ist nicht besonders schmerzhaft.

Gemessen wird vom Sternoclavikulargelenk zum Acromion R 12 cm : 13 L.

Von den Bewegungen im Schultergelenk ist lediglich das Heben des gestreckten Armes rechts über die Horizontale nach vorn und seitlich aktiv unmöglich, bis zur Horizontalen bringt Patient den im Ellbogengelenk gestreckten Arm vor- und seitwärts ohne die geringsten Beschwerden.

Passiv sind alle Bewegungen im Schultergelenk bei fixiertem lateralen Bruchende möglich, ohne Schmerzen hervorzurufen: Heben des Armes nach oben, vor- und seitwärts, auch die Sägebewegungen, Innen- und Aussenrotation beiderseits gleich gut ausführbar.

Ellbogen-, Hand- und Fingergelenksbewegungen sind intakt, die rohe Kraft im rechten Arm gegen links nicht verringert. Die Sensibilität im ganzen Bereich der oberen Extremität und des Schultergürtels unverändert.

Radialis- und Ulnarispuls ist beiderseits gleich gut fühlbar.

Ödeme oder sonstige Abnormitäten bestehen nicht.

Am Kopf, Hals, Thorax, Abdomen, Genitalien und Extremitäten findet sich kein nennenswerter Befund.

Der Urin ist frei von Eiweiss und Zucker.

Im Röntgenbild, das bei Rückenlage des Patienten aufgenommen wurde, sieht man die erste und zweite Rippe rechts nach unten und medial einwärts gedrückt, die Clavikel höher stehend als normal und das mediale sternale Ende in seinem äussersten lateralen Ende nahe der acromialen Grenze frakturiert.

Auf Grund des erhobenen Befundes lautete die Diagnose: Querfraktür der rechten Clavikel im äussersten, lateralen, acromialen Drittel, medial vom Ligamentum acromioclaviculare mit starker Dislokation der Bruchenden, der äussern acromialen nach unten, innen und vorn, der medialen, sternalen, inneren nach oben, hinten und aussen mit einer Dislokation ad latus von über 4 cm.

Pfennigstückgrosse Nekrose der Haut durch Andrängen des medialen Frakturendes bedingt.

Bis zur Operation am 13. II. wurde die nekrotische Hautpartie mit Jodoformgaze-Occlusivverbänden behandelt, die Fraktur mit einer Mitella.

Am 13. II. 04 wurde nach Reinigung und Desinfektion mit Seife und Wasser, Seifenspiritus, Alkohol und Oxycyanat in Äthernarkose (30 gr) mit dem Messer entlang der Mitte des medialen Frakturendes bis aufs Periost eingeschnitten, nach Lospräparieren der Weichteile und Abhebelung des Periostes mit dem Raspatorium das mediale Frakturende an seinem lateralen Ende mit einer Knochenzange gefasst und dann aus seiner Verbindung mit dem Sternum ausgedreht.

Eine nennenswerte Blutung erfolgte nicht. Die Wunde wurde mit acht Seidennähten geschlossen und darüber ein steriler fixierender Verband angelegt.

Die Heilung erfolgte nach Entfernung der letzten Nähte am 20. II. glatt und am 13. Tage nach der Operation wurde Patient entlassen mit folgendem Befund:

Subjektiv hat Patient nichts zu klagen. Objektiv sind in der Gegend des Processus coracoides und deren Umgebung die Venen etwas erweitert und geschlängelt, blau durch die Haut durchscheinend.

Eine 8 cm lange lineäre Narbe zieht durch die Mitte des rechten Supraclaviculardreieckes in der Richtung nach der Knorpel-Knochenverbindung der ersten Rippe, frei von entzündlichen Erscheinungen, ohne offene Stellen, mit der Unterlage nicht verwachsen, auf dieser gut verschieblich.

Links ist der Verlauf der Clavikel deutlich sichtbar, rechts sieht man eine solche nicht. Statt deren S-förmigen Verlauf sieht man die ganze Gegend gleichmässig wenig vorgewölbt, wie die Palpation ergibt, durch eine in der Quere gut 3 cm (gen links $1^1/_2$ cm) messende, breite, knorpelharte, etwas nachgiebige, zwischen Sternum und Acromion verlaufende, Spange unter der nicht veränderten Haut. Diese Spange wird angesprochen als eine beginnende Neubildung der Clavikula. Das aufgenommene Röntgenbild bestätigt diese Annahme.

Gleich dem auf der linken Seite durch die Clavikula bedingten Schatten sieht man rechts, wenn auch weniger deutlich, einen dem Verlauf der Clavikula entsprechenden Schatten von annähernd der Form der Clavikula. Er zieht von dem noch am Sternum verbliebenen Clavikularrest leicht schräg nach aussen und oben direkt über den Processus caracoides weg bis

fast zu einer Vertikalen durch die Gelenkfläche der Scapula.

Die Bewegungen im Schultergelenk sind aktiv durchweg frei und links wie rechts gleich gut ausführbar, Hochheben der Arme vor- und seitwärts, Kreuzen der Arme über der Brust, Rotationsbewegungen, kurz alle im Schultergelenk möglichen Bewegungen macht Patient anstandslos (Abb. 4).

Sonst ist der Entlassungsbefund gleich dem bei der Aufnahme.

Die Entstehung der Fraktur im vorliegenden Falle im äussersten Drittel der Clavikel einwärts vom Ligamentum acromioclaviculare war, vermute ich, so: Der Knabe, der mit dem rechten Stiefelabsatz nach links und vorn ausglitt, das linke Bein mit vornehmend, fiel mit der ganzen Schwere seines Körpers nach rechts und hinten, von der Steintreppe herab, um; in der Richtung nach rechts und hinten schob die Körperlast. Entgegengesetzt wirkte der zum Schutz im Fallen adducierte, im Ellbogengelenk recht- bezw. etwas spitzwinklig gebeugte, rechte Oberarm. Erst war der Ellbogen zum Schutz im Fallen vom Körper abduciert nach rückwärts ausgestreckt. Der nachfallende Körper schob sich über diesen Stützpunkt hinaus nach rechts und hinten weiter fort, dadurch wurde der Arm an den Körper adduciert, der Körper selbst an dem so fixierten Arm vorbeigeschoben. Der Schultergürtel stand fest, der Körper schob. Die Clavikula, am Rumpf vermittelst der Ligamenta interclaviculare, sternoclaviculare, am Schultergürtel vermittelst der Ligamenta coracoclaviculae, coracoacromiale und acromioclaviculare befestigt, wurde an der Stelle der stärksten Biegung und dem Ort geringerer Festigkeit,

medial vom Ligamentum acromioclaviculare frakturiert, und das mediale Frakturende im Fallen noch weiter nach aussen getrieben. So erklärt sich die starke Dislokation und vor allem das starke Andrängen gegen die Haut, sodass diese nekrotisch wurde.

Dass Patient keine wesentlichen Beschwerden hatte, hat seinen Grund darin, dass eine Nervenläsion nicht statt hatte und der untere die Bruchenden vermöge ihrer starken Dislokation nicht aneinander reiben und so Schmerzen verursachen konnten.

Die geringen Funktionsstörungen sind bei Clavikularfrakturen etwas nicht ungewöhnliches.

Die Resektion bezw. Exstirpation der medialen Bruchenden wurde gemacht als das einfachste und verlässigste Operationsverfahren, und weil wir bei subperiostaler Resektion auf eine Neubildung einer Clavikel vom Periost aus hoffen durften. Nach 12 Tagen war eine, wenn auch vorerst plumpe, so doch ihrer Form nach wiedererscheinende Clavikel deutlich palpatorisch und röntgophotographisch nachzuweisen.

Das Herunterholen der Bruchenden und die Vereinigung durch Naht wäre eine weit eingreifendere Operation gewesen.

Ob es durch Verbände nach unblutiger Reposition gelungen wäre die Enden retentiert zu halten, ist bei den unbefriedigenden Erfahrungen trotz der vielen dafür angegebenen Arten von Verbänden mehr als fraglich.

Zu der Resektion im vorliegenden Fall waren wir umso mehr berechtigt als erfahrungsgemäss selbst bei vollkommenem Fehlen der Clavikula keine Funktionsstörung resultiert.

Ich verweise da auf die Fälle von congenitalem Defekt der Clavikula, mitgeteilt von Gegenbaur,

Kappeler und Luschka, bei denen keinerlei Funktionsbehinderung bestand.

Weiter sind anzuführen die Operationsresultate. Thomas Annandale (Brit. med. Journ. July 26. 1873) resecierte bei einem 35 jährigen Mann mit einer Fraktur der Schädelbasis und einer einfachen Comminutivfraktur der linken Clavikel, wobei ein spitzes Knochenfragment vertikal auf den Gefässen stand, ohne dass es gelang, seine Stellung zu ändern, ein $1^3/_4$" langes, $^1/_2$" breites, an beiden Enden spitzes Knochenstück.

Als Patient vier Wochen später unter Gehirnsymptomen starb, war die Wunde geheilt, die Clavikula schien knöchern vereinigt, die Gebrauchsfähigkeit war vor dem Tode gut gewesen.

Die Sektion zeigte eine Schädelbasisfraktur mit eitriger Gehirnentzündung. Die Zwischenmasse der Clavikularbruchenden war bindegewebig mit eingestreuten Knochenpunkten, die vollständige Verknöcherung hätten erwarten lassen.

Meyer (Meyer: v. Gräfe und v. Walthers Journal etc. Bd. XIX. p. 71) berichtet von einer Totalexstirpation, die er als erster 1823 bei einem 31 jährigen Manne wegen Caries vornahm und die mit teilweisem Wiederersatz des Knochens heilte und mit guter Funktion.

Davie, Wundarzt in Bungay Suffolk machte als erster die Resektion der Sternalenden wegen Luxation derselben nach hinten und Drucks auf den Ösophagus, sodass das Schlingen ausserordentlich erschwert wurde. Er machte über dem Sternalende einen 2—3 Zoll langen Schnitt und sägte es einen Zoll weit mit der Säge ab.

Es trat vollkommene Heilung ein.

Wegen eines faustgrossen Osteosarkoms nahm V. Mott — Neu-York 1828 das Sternalende samt dem grössten Teil des Körpers weg. Der Patient lebte ohne Recidiv bis 1883.

Am Acromialende der Clavikula scheint Velpeau die Resektion zuerst ausgeführt zu haben. Er entfernte 1828 bei einer Frau das nekrotische äussere Stück der Clavikula mit der Hey'schen Säge.

Von Resektion des Körpers der Clavikula sind bekannt die Fälle von Cassebohm, Carus, Sadler, Welz und Rothmund. Vorgeschlagen und warm empfohlen hat sie schon Celsus bei komplicierten Frakturen.

Total entfernten die Clavikel Meyer, Mazzoni, Bonginis, Roux, Waren, Kundt, Wedderburn, A. Vinson und Chassaignac; das acromiale Drittel Velpeau, Watzer, Travers, Malago, Blandin und Chassaignac, das sternale Davie, Watzer, V. Mott und Regnoli.

Als Indikationen für die Resektionen gibt Chassaignac an: 1) Fraktur mit Durchbohrung der Haut, wo Bruchstücke ihres Periostes beraubt, sich entweder gar nicht zurückbringen lassen, oder zurückgebracht nicht in der gehörigen Lage erhalten werden können. 2) Epiphysenabtrennungen, Dislokationen und Irreduktibilität derselben, wobei die Bewegung des ganzen Gliedes aufgehoben ist. 3) Comminutivfraktur durch Fall, Stoss oder Schussverletzung.

Velpeau hat noch zwei Indikationen zugefügt: Die Intrauterinfrakturen, wo bei der Geburt ein Knochen abgeschnürt und unbeweglich an den Weichteilen vorsteht, dann die schiefen Frakturen, wo das eine

Bruchstück sich in den Medullarkanal des andern eingebohrt hat. Bezüglich der späteren Funktion sagt er: In den meisten Fällen von partiellen wie totalen Resektionen der Clavikula erfolge Heilung. Die freie Funktion des Armes wurde wiederhergestellt.

Die theoretischen Befürchtungen über die Nachteile, die der Verlust eines Stückes oder des ganzen Strebepfeilers, der das Schulterblatt und den Oberarm stützt, mit sich bringen würden, haben sich in praxi nicht bestätigt. In vielen Fällen der Resektion ist dieser Operation nicht einmal eine Senkung der Schulter nachgefolgt und wenn auch keine Knochensubstanz, sondern nur fibröse Substanz den Knochenverlust ersetzten, war sie doch hinreichend, dem Arm genügende Festigkeit zu geben.

Die Schonung des Periostes ist bei der Resektion für den Wiederersatz von Knochensubstanz oder fester fibrocartilaginöser Substanz von Wichtigkeit.

Die Resektion gibt im allgemeinen die günstigsten Resultate. Die Mortalität ist eine verschwindend geringe. Die Integrität des Armes wird meist wieder hergestellt.

Auch die Knochennaht hat begeisterte Vertreter gefunden.

Die erste Mitteilung über Metallnaht stammt von Langenbuch, die zweite von Withson. Smits wandte sie bei einem 18 jährigen Mann, der zwischen mittlerem und innerem Drittel eine Fraktur erlitten hatte, deren Bruchenden rebellisch waren.

König spricht sich in seinem Handbuch über die Operation dahin aus, sie sei nicht zu verwerfen, wenn die Fragmente weit auseinander wichen.

1888 teilte Postempski in einer Sitzung der R.

academia di Roma mit, dass er sechs Fälle von Fraktur des äussern Drittels der Clavikula mit der Metallnaht behandelt und geheilt habe. Beim 1. Fall handelte es sich um eine Frau mit sehr schräger Fraktur des äussern Endes, wobei das innere Fragment die Haut zu durchbohren drohte und das äussere einen Druck auf den Plexus brachialis ausübte. Bei fünf einfachen Frakturen wiederholte er die Knochennaht mit dem Effekt, dass nach durchschnittlich zwanzig Tagen Heilung ohne jede Deformität erfolgte.

Poirez hat bei einer einfachen Fraktur des acromialen Endes, aus Furcht, der Callus möchte auf den Plexus einen Druck ausüben, die Metallnaht angelegt.

Ninni hat bei Fraktur des inneren Drittels wegen der grossen Dislokation die Metallnaht angelegt und Heilung in 16 Tagen erzielt.

Demour hat in fünf Fällen von Clavikulafraktur mit Druck der Fragmente auf Gefässe und Nerven durch Drahtnaht und Ligatur-Verschluss der Wunde und Jodoformcollodium-Verband sehr gute Resultate erzielt.

F. Böckel befürwortet die Knochennaht für schwer retinierbare und alte, nicht geheilte Schlüsselbeinbrüche.

Péan ist bei Pseudarthrosen für Resektion und Knochennaht.

G. W. Spencer empfiehlt unter Mitteilung zweier Fälle von Clavikularfraktur bei Erwachsenen mit starker Verschiebung, die er mit Freilegung und Naht behandelte, Känguruhsehne oder anderes tierisches Nahtmaterial, da die Metallfäden beim Durchschneiden unter Umständen Löcher im Knochengewebe erzeugen und dann frei im Gewebe liegen.

Fevrier — Nancy teilt 44 mit Knochennaht vollständig geheilte Frakturen mit, und empfiehlt bei Frakturen, die mit erheblicher Dislokation, die zu schwerer Sensibilitäts- oder Motilitätsstörung führen, die Knochennaht.

Meinem Lehrer und Chef, Herrn Prof. Graser, bin ich für die Überlassung des Falles und die Übernahme des Referates zu wärmstem Dank verpflichtet.

Literatur.

1) Annandale Thomas: Brit. med. Journ. Juli 26. 1873.
2 Bardenheuer: Verletzungen der obern Extremität. Stuttgart 1896.
3) E. Braatz: Behandlung der Schlüsselbeinbrüche (Epaulettenverband), Centralblatt f. Chirurg. 1896 Nr. 1.
4) Bruns: Lehre von den Knochenbrüchen 1886.
5) Boeckel: Congrès francais de chirurg. G. Session tenue à Paris du 21. au 26 Okt 1895. Centralblatt f. Chirurg. Nr. 12 S. 284. 1896.
6) Bünger, O.: Über die Behandlung der Schlüsselbeinbrüche und einen neuen Verband für dieselben. Deutsche medicinische Wochenschr. 1892 Nr. 23.
7) Cassebohm: Act med. Berol. V. I. Dec. II.
8) Chassaignac: Die Resektion des Schlüsselbeins (Gaz. hebdom. II, 23, 26 et 27, 1885).
desgl.: Über die Operationen bei komplicierten Frakturen. Concursthese 1850. S. 114.
9) Davie: Sir Ast Coopers Vorlesungen etc. ed. Lee, übers. v. Schütte. Bd. II. pag. 353.
10) Démons: Centralbl. f. Chir. Nr. 12. S. 284. 1896.
11) Fevrier: Du traitement des fractures de la clavicule. (Congrès français de chirurg. Dixième séssion tenue à Paris du 21. au 24. Okt. 1891. Revue de chir. 1891 Nr. II.)
12) Gurlt: Handbuch der Lehre von den Knochenbrüchen. Berlin 1862.
13) Handbuch der prakt. Chirurgie. Herausgeg. v. Bergmann, Bruns u. Mikulicz. 1904.
14) H. Helferich: Frakturen und Luxationen. 4. Aufl. München.
15) Langenbuch: Deutsche med. Wochenschr. 1882 Nr. 5.
16) Malgaigne: Traité des fractures et des luxations. Deutsch v. Burger, Stuttgart 1850.
17) Meyer: v. Gräf und v. Walthers Journal Bd. XIX. pag. 71.
18) Mott, Val.: The American. Journ. of med. Sc. 1828. Aug.
19) Ninni; Giorn. internaz. dir. dal Prof. Cantani. 1892 Nr. 9 p. 333.
20) Poirez: Semaine médicale 1891 Heft 2.
21) Postempski: Bolletino della R. accad. di Roma Anno XIV. Fasc. 1 p. 46.
22) Péan: Centralbl. f. Chir. Nr. 12 S. 284. 1896.
23) Schmidts Jahrbücher der Medicin.
24) Spencer, G. W.: The treatment of fracture of the clavicule by incision and suture. (American. journ. of the med. scienc. 1897. April).
25) Withson: Brit. med. record. 1883 No. 1.
26) Zabel, Rudolf: Zur Casuistik der Totalexstirpation der Clavikel. Diss. inaug. Berlin 1890.

Lebenslauf.

Geboren am 25. August 1877 zu Neustadt a/Aisch (Mittelfranken) besuchte ich dortselbst Volks- und Lateinschule. Im September 1892 ging ich an das Gymnasium zu Erlangen über, das ich am 14. VII. 1896 absolvierte.

Die ersten vier medizinischen Semester studierte ich in Erlangen, wo ich die ärztliche Vorprüfung ablegte; dann bezog ich zwei Semester lang die Universität München, um hierauf wieder nach Erlangen zurückzukehren, wo ich am 17. VI. 1901 das ärztliche Staatsexamen bestand und am 12. III. 1904 promovierte.

Meiner Militärpflicht genügte ich als Einjährig-Freiwilliger beim Inf.-Leib-Regiment in München (1898/99) und als einj.-freiwill. Arzt im 7. Feld-Artillerie-Regiment.

Im Sommer 1901 war ich als Volontärarzt in der chirurg. Klinik zu Erlangen tätig, von März 1902 bis August 1903 Assistent am städt. Krankenhaus Augsburg, Oktober 1903 bis Oktober 1904 Assistent an der chirurg. Klinik in Erlangen. Seitdem habe ich als Schiffsarzt Nord- und Südamerika, Australien, Ostasien und Ostafrika bereist.

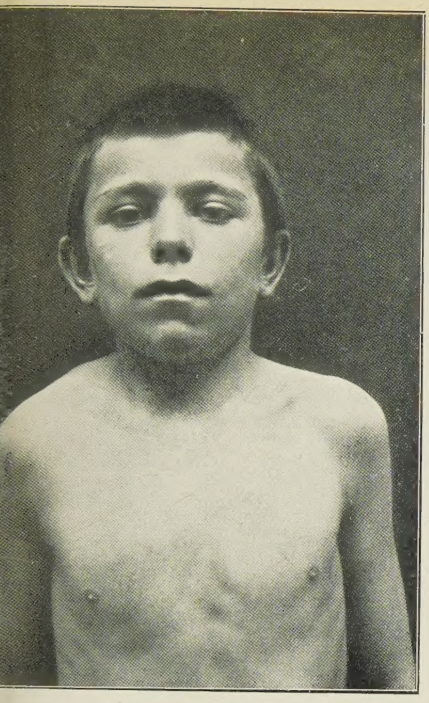

1.

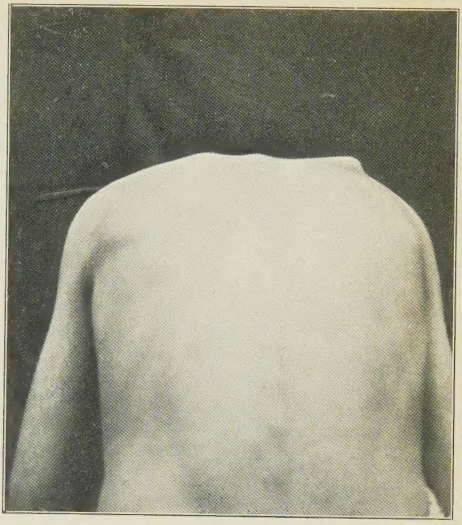

2.

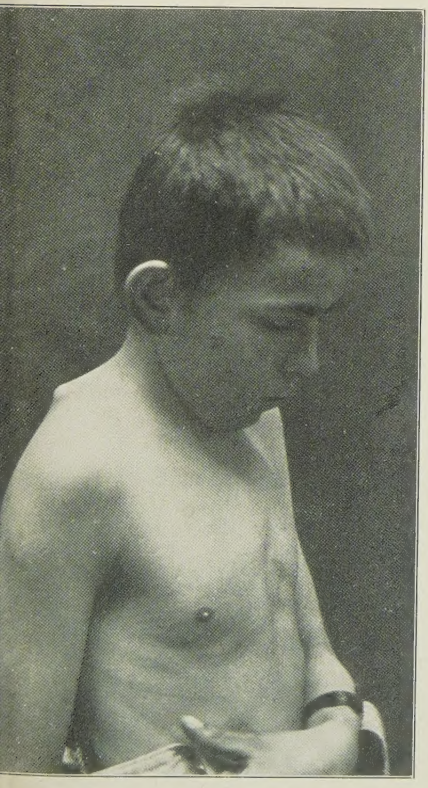

3

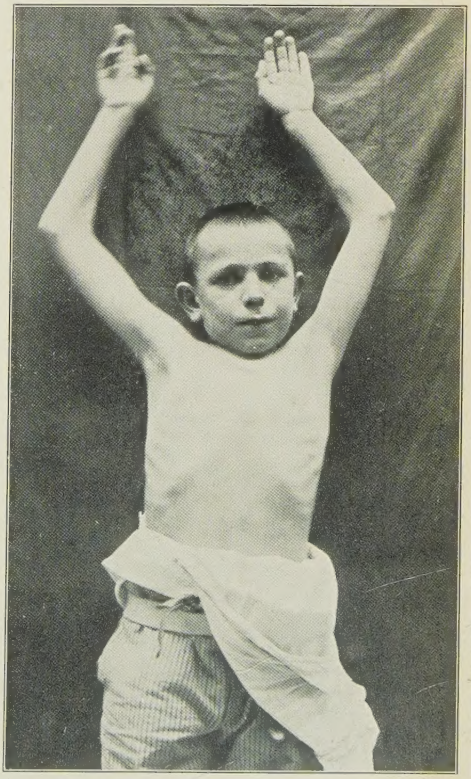

4